DERLEME REVIEW

Spinal Enstrümantasyonda Revizyon ve Kurtarma Cerrahisi

Revision and Rescue Surgery in Spinal Instrumentation

Yahya GÜVENÇ,[a]
Ferhat HARMAN,[a]
Murat ÇOBAOĞLU,[b]
Erkan KAPTANOĞLU[a]

[a]Beyin ve Sinir Cerrahi AD,
Marmara Üniversitesi Tıp Fakültesi,
[b]Serbest Hekim,
İstanbul

Geliş Tarihi/*Received:* 18.04.2017
Kabul Tarihi/*Accepted:* 25.10.2017

Yazışma Adresi/*Correspondence:*
Erkan KAPTANOĞLU
Marmara Üniversitesi Tıp Fakültesi,
Beyin ve Sinir Cerrahi AD,
İstanbul, TÜRKİYE
erkankaptanoglu@gmail.com

Copyright © 2017 by Türkiye Klinikleri

ÖZET Bu çalışmanın amacı kurtarma ve revizyon cerrahisinde perioperatif ve postoperatif stratejileri tartışmak ve anlatmaya çalışmaktır. Kurtarma ve revizyon cerrahisine dura yaralanması, BOS (Beyin Omurilik Sıvısı) kaçağı, cerrahi infeksiyon, sinir veya spinal kord hasarı, enstrümantasyon yetmezliği, psödoartroz gibi komplikasyonlar eşlik edebilir. Spinal revizyon cerrahisinde komplikasyonu azaltmak, stabiliteyi ve kemik füzyonu sağlamak için cerrahi yaklaşım prosedürüne ihtiyacımız vardır. Hastanın revizyon ve kurtarma cerrahisine ihtiyaç duyup duymadığına karar vermede bazı önemli noktalar vardır. Cerrahlar, kurtarma ve revizyon cerrahisine müdahale etmeyi planladıklarında hastaları hakkında detaylı hikaye, nörolojik muayene, radyolojik görüntü ve yeterli cerrahi tecrübeye sahip olmalıdır.

Anahtar Kelimeler: Spinal; enstrümantasyon; kurtarma; revizyon

ABSTRACT This study aimed to describe and discuss perioperative and postoperative strategies useful for rescue and revision spine surgery. Revision and rescue surgical intervention is associated with a variety of complications, including dural tears and cerebrospinal fluid (CSF) leak, surgical infection, damage to nerve roots or spinal cord, instrumentation failure and pseudoarthrosis. In order to decrease complication and provide stability and enable bony fusion, we need surgical management procedure for spine revision surgery. There are some important points to be considered whether the patient needs revision surgery. Surgeons should know detailed medical history, radiological views, neurological exam about patients and they need surgical experience.

Keywords: Spine; instrumentation; rescue work; reoperation

Son yıllarda omurga ve omurilik hastalıklarının cerrahi tedavisi artıkça bu tedavilerde enstrümantasyon kullanımı da artmaktadır dolayısıyla yakınmaları geçmeyen, kötüleşen ve revizyon cerrahisine gereksinim duyan hastaların sayısı da orantısal olarak artmaktadır. Peroperatif enstrümantasyon uygulanmasında hatanın belirlenmesi ve düzeltme yöntemlerine kurtarma cerrahisi, postoperatif enstrümantasyon hatasının belirlenmesi ve düzeltme yöntemlerine ise revizyon cerrahisi tabirlerini kullanmaktayız. Hastanın revizyon cerrahisine gereksinimi olup olmadığına karar verirken değerlendirilmesi gereken bazı önemli noktalar vardır.

Tanının değerlendirilmesi: Spinal cerrahi girişimlerden sonra görülen başarısızlığın en sık nedeni yanlış hasta seçimidir.

Postoperatif değerlendirme: Detaylı hikaye, preoperatif tam bir nörolojik muayene mutlaka yapılmalıdır. Eğer hastanın erken postoperatif dönemde ağrısı devam ediyorsa ya yetersiz dekompresyon veya enstrümantasyon hataları yapıldığı yada tanının yanlış olabileceği düşünülmelidir.

Radyolojik değerlendirme: Peroperatif röntgen, skopi yaygın olarak kullanılmaktadır. Intoperatif MR varlığında omurilik ile ilgili lezyonlar rahatlıkla tespit edilmektedir. Postoperatif ise hastalarda instabiliteyi ortaya çıkarmak için mutlaka fleksiyon ve ekstansiyon grafileri çekilmelidir. Bilgisayarlı tomografi (BT) hastanın revizyon cerrahisine gereksinimini göstermede kullanılabilir. Revizyon cerrahisi adayında T1 ve T2 ağırlıklı görüntüler kontrastlı ve kontrastsız olarak alınmalıdır. MR reziduel omurilik basısını, omurilik atrofisini, gliozisi gösterebilir.

Cerrahiyle ilişkili konular: Komplikasyonlardan kaçınmak için profilaktik antibiyotik başlanmalı, cerrahi alan anatomik olarak usulüne uygun şekilde kapatılmalıdır. Primer servikal ya da lomber laminektomi yaparken faset eklemlerin destabilize edilmemesi gerekir. Cilt stürleri ilk ameliyata göre daha uzun zamanda alınmalıdır (10-14 gün).

Komşu seviye dejenerasyonu: Spinal cerrahide hareketli bir segmenti füzyon ile immobilize etmek komşu segmentte binen yükü arttırır. Bu durum genellikle bir üst seviye olmakla beraber etkilenen seviyede spondilozis yada disk dejenerasyonu, radikülopati yada myelopati yapabilir. Bu durumda dekompresyon ve ilk füzyonun uzatılması gerekebilir. Geniş servikal laminektomi kifotik deformiteye, dolayısıyla myelopatiye ve aksiyel ağrıya neden olabilir. Bu durumda normal servikal lordozu sağlamak için kombine, çok seviyeli yaklaşımlar gerekebilir.

Skar doku ve durotomi: Revizyon cerrahisindeki zorluklardan biri epidural fibrozis ve skar oluşumudur ve istenmeyen dura yırtılmalarına neden olabilir. Cammisa ve ark. spinal girişimlerden ilk cerrahide durotomi oranını %1-3,1, revizyon cerrahisinde %8,1 olarak bildirmişlerdir.[1] Cerrahi esnasında oluşup uygun şekilde tamir edilen dura yırtıklarının uzun süreli takiplerinde sorun olmamıştır. Cerrahi esnasında fark edilmeyen ve uygun şekilde tamir edilmeyen küçük dura yırtıkları psödomeningosele neden olabilir.[1] Psödomeningosel küçük ve asemptomatik ise yatak istirahati ve lomber drenaj ile konservatif olarak tedavi edileblir. Ancak psödomeningosel büyük ve semptomatik ise yada yara yerinden akıntıya neden oluyorsa eksplorasyon gerekebilir.

SERVİKAL CERRAHİDE KURTARMA VE REVİZYON CERRAHİSİ

KURTARMA CERRAHİSİ

Oksipitoservikal stabilizasyon ile ilgili sorunlar: Hastaya kraniektomi planlanmamışsa plak oksipital kemikte orta hatta olacak şekilde konulmalıdır. Hastaya kraniektomi planlanmışsa öncelikle oksiputta plağının yerleştirileceği bölge seçilmeli ardından plak kemik üzerine konularak plak fikse edilmeden kaplıycağı alan belirlenmelidir. Daha sonra kraniektomi sınırları bu seçilecek bölgeye göre yapılmalıdır. Oksipital kemiğin en kalın yeri ortası olduğu için Mümkün olduğunca orta hatta vida koymakta yarar vardır.Vida yerini hazırlamak için oksipital kemik ince tur veya drill yardımı ile bikortikal delinmelidir. Bu esnada kemik içerisinde venöz kanama görülürse kemik mumu ile kanama durdurulup işleme devam edilmelidir. BOS ile karşılaşılırsa vida etrafına kas veya sugecell konularak vida yerleştirilmelidir. Oksipital kemiğe uygulanan her iki kemik korteksini tutan sistemler, vida sıyırma yüklerine karşı oldukça dayanıklıdır. Oksipitoservikal stabilizasyonda, güçlü bir füzyon için öncelikli olarak otogreft olmak üzere greftler ile füzyon yapmalıdır.[2]

C 1-2 füzyon ile ilgili sorunlar: Posterior yaklaşımla C1-2 enstrümantasyonun en sık görülen komplikasyonu vertebral arter yaralanmasıdır. Burada en fazla görülen risk faktörüde yüksek yerleşimli vertebral arterdir. Vertebral arter yaralandığında kanam kontrolü sağlanmalı diğer vertebral arter yaralanmasından kaçınmak amacıyla karşı tarafın vidalanmasından vazgeçilmelidir. Bu durumda sistemi güçlendirmek için üst veya alt seviyelere işlem yapmak mümkündür.

Servikal pedikül vidası ile ilgili sorunlar: Bu yöntem sıklıkla C2 ve C7 pediküllerine vida yerleştirmek için kullanılmaktadır. C3, C4, C5, C6 seviyelerinde ise pedikül vida yerleşimi azdır. Vida yerleştirilecek seviyede küçük bir laminektomi yapıp pedikülün yeri tespit edilip daha sonra vidanın yerleştirilmesi komplikasyonları azaltmaktadır. Vertebral arter yaralanması oluşursa kanama kontrolünden sonra yaralanmanın olduğu seviyeye lateral kitle vidası yerleştirilerek sistemi güçlendirmek mümkündür. Diğer bir seçenek ise arter yaralanması olan seviyeye herhangi bir şey koymadan fiksasyona devam edilmelidir.

Anterior servikal girişimler ile ilgili sorunlar: Anterior servikal plak yerleştirirken osteofitlerin varlığı plağın düzgün bir şekilde yerleşmesine engel olmaktadır. Osteofitler tur kullanarak alınabilir plağın oturacağı yer hazırlanır. Plağın orta hatta olması için ya anatomik yapılara dikkat edilmesi ya da pinler yardımıyla önce sabitlenip sonra vidaların yerleştirilmesi ile olur. Anterior servikal plakta vida yerleştirilmesi sırasında vidanın fiksasyonu tam sağlanamadığı durumda daha kalın ve uzun olan kurtarma vidaları kullanılır. Cerrahide korpektomi

planlanmışsa ve üç seviye yapılması planlanacaksa arada sağlam korpus bırakarak işleme devam edilmelidir.

Odontoid vida yerleştirilmesi ile ilgili sorunlar: Hastanın pozisyonu ve vaka esnasında skopi ile odontoidin gösterilmesi önem arz etmektedir. Fiksasyon esnasında odontoide çekme uygulanarak redüksiyon yapılabilmektedir. Çoğu olguda tek vida yeterlidir, vidanın boyu uzunsa tepesi kesilerek boyu kısaltılmalıdır.

REVİZYON CERRAHİSİ

Erken postoperatif sorunlar: Bu dönemde hastalarda nadiren nörolojik kötüleşme olabilir. Buna neden olan sebepler arasında cerrahi alanda serbest disk veya kemik fragmanı yada epidural hematom olabilir. Eğer radyolojik tetkiklerde belirgin bası saptanırsa hasta acil olarak cerrahiye alınarak dekomprese edilmelidir. Eğer cerrahi sahada omurilik kompresyonuna neden olacak bir patoloji saptanamazsa omurilik vasküler yaralanması kabul edilmelidir.

Postoperatif boyun ağrısı: Bohlman ve arkadaşları Smith-Robinson diskektomi ile başarılı bir şekilde tedavi edilen hastaların %20'sinden fazlasında boyun ağrısı yakınımı olduğunu göstermişlerdir.[3] Tek başına boyun ağrısı revizyon cerrahisi için bir endikasyon değildir.

Yaklaşım: Anterior servikal bölge revizyon cerrahisinde, önceki insizyon kullanılabileceği gibi, skar doku ve adhezyonlardan kaçınmak için karşı taraftan açılış yapmak mümkündür. İlk yaklaşım soldan yapıldıysa, sağ taraflı yaklaşımda rekürrent laringeal sinir yaralanma riski, sol taraftan yaklaşımdaki özofagus, trakea ve vasküler yaralanma riskinden daha azdır.

Yetersiz dekompresyon: Anterior servikal yaklaşımla posterior longitudinal ligaman (PLL) altında sekestre disk kalabilir. Revizyonunda posterior longitudinal ligaman (PLL) açılarak sekestre disk çıkartılır. Buna rağmen hastada fragman yok ve hastanın kök şikayetleri devam ediyorsa, foraminal kemik kompresyon düşünülmelidir.

Füzyonlu anterior servikal diskektomi: Bu hasta grubunda erken revizyon cerrahisinin nedeni anterior kemik greftinin çıkmasıdır. Bunun nedenleri küçük boy greftler, vertebra kenarlarındaki kırıklar ve postoperatif uygun olmayan mobilizasyonlardır. Öne çıkan greftler zamanla özofagus basısı bazı vakalardada Özofagusta erezyon oluşturabildiklerinden dolayı derhal çıkarılmalıdırlar. Eğer özefagusta hasar varsa Özofagus tamiri ve nazogastrik tüp ile beslenme esastır. İnternal fiksasyon kullanılacak ise, plak orta hatta yerleştirilmeli, vidalar disk mesafesinden uzak olmalı, bikortikal sistemlerde vida posterior korteksi yakalamalıdır. Enstrümantasyona rağmen psödoartrozis olursa ya anterior revizyon yapılmalı yada posterior füzyon ile füze olmamış anterior enstrümanlı füzyon kitlesinin konsolidasyonu sağlanmaya çalışılmalıdır.[4]

Psödoartroz: Psödoartroz radikülopati gibi semptomlarla ortaya çıkmışsa cerrahi müdahale düşünülmelidir. Cerrahi müdahalede dekompresyon, stabilizasyon, artrodez planlanmalıdır. Sinir köküne bası semptomları posterior dekompresyon ile giderilebilir, posterior enstrümentasyon ve kemik greftleme ile solid füzyon sağlanabilir.[5]

Servikal kifoz: Çok seviyeli bilateral laminektomilere fasetektominin eklenmesi kifoz gelişmesi yada kuğuboynu deformitesi ile sonuçlanır. Çeşitli nedenlerle servikal laminektomi yapılanlarda servikal kifoz gelişme oranı %25'dir.

TORAKOLOMBER VE SAKRAL CERRAHİDE KURTARMA VE REVİZYON CERRAHİSİ

KURTARMA CERRAHİSİ

Torakal pedikül vidası yerleştirilmesi ile ilgili sorunlar: Çeşitli sebeplerden dolayı yerleştirilen vidanın yeterli fiksasyon yapmadığı anlaşılırsa, preoperatif BT ile ölçüşmüş olan pedikül çapı ve vidanın gidebileceği uzunluğa göre ilk vidadan daha kalın ve uzun vida yerleştirilir. Buna rağmen yeterli fiksasyon olmadığı düşünülürse sistem bir seviye daha uzatılabilir. Osteoporotik hastalarda sement kullanımı vidanın vertebraya daha kuvvetli tutunmasını sağlayabilir.[6] Kırık vertebralara pedikül sağlam ise kısa vida konulması sistemi güçlendirir.

Vertebroplasti: Bu girişim esnasında skopi ile pedilül tespiti ve kanül korpusa yetişene kadarki seyri skopi ile teyit edilmelidir. Sementin kanala sızdığı skopi ile görülürse işlem derhal sonlandırılır ve acil laminektomi yapılarak sement çıkarılır ve alan serum fizyolojik ile yıkanır.

Anterior torakal yaklaşım ile kafes yerleştirilmesi ile ilgili sorunlar: Bu yaklaşımla korpektomi yapılan bölgenin bir üst ve alt korpusuna öncelikle vida ve rod yerleştirildikten sonra mesafenin distrakte edilmesi ve sonrasında kafesin konulması ve sonrasında kompresyon yapılması kafesin yerinden çıkmasını engelleyen manevralardan biridir. Mesh kafes kullanımlarında vida ile kafes korpusa fikse edilebilir. Bu sisteme posteriordan enstrümantasyon eklenmesi füzyonu güçlendirmektedir.

Posterior lomber girişim ile transforaminal ya da posterior interbody kafes yerleştirilmesi ile ilgili sorunlar: İnterbody kafesin konulacağı yerin iyi hazırlanması, disk aralığının kürete edilerek endplatelerin kazınması, greftin içine otolog kemiklerin konulması, kafes için hazırlanan mesafe tabına otolog kemik greftlerin serilmesi füzyonu artırmaktadır.

Lomber pedikül vidası yerleştirilmesi ile ilgili sorunlar: Cerrahi esnasında laminektomi planlanmışsa öncelikle laminektomi yapılmalı pedikül vidası anatomik olarak yerleştirilmesi pedikül patlamasını en aza indirmektedir. Eğer pedikül patladı ve o seviyeye vida konulamıyorsa fikse edilecek seviyenin artırılması sistemi güçlendirmektedir. Bu durumda uygulanabilecek diğer bir yöntem ise laminar kancalarla sistemi güçlendirmektir.[7] Pedikül vidasının posteriora doğru sıyrılması halinde daha geniş çap ve daha uzun vidanın kullanılması vidanın güçlü füzyonunu sağlamaktadır. Eğer sıyrılan vida en kalın ise ve revizyon gerekiyorsa pedikül yuvasına otolog kemik gereftler konulduktan sonra bir uzun vida yerleştirilmesi sorunu çözecektir. Diğer bir yöntem ise kemik sementler ile güçlendirmektir.[7] Eğer pedikül üçerisinde vida kırılmış ise, vidanın etrafı ince bir turla genişletilir, kırık vida tepeden tutulur ve yerleştirmenin tersi manevralarla yerinden çıkarılır.

Sakral pedikül vidası sorunları ile ilgili sorunlar : Sakral pedikül vidasısının sıyrılması durumunda lomber pedikül vida kurtarma manevraları uygulanabilir. Buna ek olarak sistemi güçlendirmek amacıyla S2 ve iliak kanat vidalarıyla sistemi güçlendirmek mümkündür.[8,9]

REVİZYON CERRAHİSİ

Klinik değerlendirme: Revizyon cerrahisi planlanırken mutlaka hastanın detaylı hikayesi, önceki cerrahi raporları, tıbbi kayıtları ve tüm görüntüleme çalışmaları değerlendirilmelidir. Hastanın postoperatif semptomlar geçmişken ağrı, kuvvetsizlik ve uyuşukluğun zaman içinde tekrar artışı skar gelişimini düşündürmelidir. Ağrının uzun süreli geçmesi ve semptomların düzelmesinden sonra semptomların aniden başlaması rekürren disk hernisi nedeniyle olabilir. Semptomların uzun süre içinde sinsice gelişmesi dejeneratif bir patolojiyi akla getirmelidir.[10] Revizyon lomber cerrahinin başarısı önceki operasyonların sayısı ile doğrudan ilişkilidir.[11] İkinci operasyon hastaya %50 daha iyi olma şansı verirken, sonraki operasyonlar genellikle kötüleşme ile sonuçlanır.

Yanlış seviye/yanlış taraf: Yanlış seviye, yanlış taraf yada yetersiz seviye opere edildiğinde asıl patolojinin olduğu yer dokunulmamıştır ve hastada ya postoperatif iyileşme hiç olmaz yada şikayetler çok kısa zamanda geri döner.

Enstrüman yetmezliği: Plak-rod çıkması, vida çıkması veya kırılması gibi enstrümantasyon komplikasyonları en iyi direkt grafi ile tesbit edilir. Çok erken farkedilen enstrümentasyon komplikasyonlarının erken revizyonu, hasta asemptomatik olsa da önerilir. Geç enstrümantasyon yetmezliğinde psödoartrozis varlığını gösterebileceği için ileri tetkik gerektirir. Eğer solid füzyon tesbit edilirse, enstrümanın yer değiştirmesinden doğan nörolojik defisit yoksa revizyon önerilmez. Benzer şekilde asemptomatik psödoartrozisi olan hastalar da instabilite yoksa izlenebilir. Psödoartrozisi olan asemptomatik hastalarda instabilite varsa revizyon kararı vermek güçtür. İnstabilite statik ise, hasta aralıklı grafilerle takip edilebilir. Eğer instabilite progresif ise erken revizyon önerilir. Geç enstrüman yetmezliği gösteren semptomatik hastalarda BT ve üç boyutlu BT (3DBT) gibi detaylı radyolojik çalışmalar yapılarak füzyonun oluşup oluşmadığı gösterilmelidir. Solid füzyonu olan ancak radyolojik olarak füzyona karar verilemeyen semptomatik hastalar füzyon kitlesinin eksplorasyonu için opere edilebilirler. Eğer eksplorasyonda füzyon solid ise enstrüman çıkarılır. Eğer psödoartroz saptanırsa, enstrümanlı ya da enstrümansız güçlendirme (in situ augmentation) yapılır. Psödoartrozu olan semptomatik hastaların eğer metabolik, onkolojik, intraabdominal yada nörolojik başka hastalıkları varsa tedavi daha da güçtür. Tedavide izlenecek yol şekil-1' de verilmiştir.

Psödoartroz (başarısız füzyon): Frymoyer ve arkadaşları reoperasyon gerektiren semptomatik bel ağrısında psödoartrozis oranını %78 olarak bildirmişlerdir.[12] Hangi metod kullanılırsa kullanılsın füzyon yapılan seviye sayısı arttıkça psödoartroz oranı da artar.[13] Semptomatik olan veya enstrüman yetmezliği veya progresif instabilite ile olan psödoartrozlarda cerrahi girişim gerekebilir.

Radyolojik değerlendirme: Cerrahi alandaki enstrümanı görüntülemede öncelikle anteroposterior, lateral grafiler değerlendirilmelidir. İnce kesitli aksiyel BT, koronal BT, ve 3DBT psödoartrozdan şüphelenilen hastalarda çok bilgi vericidir. MR spinal korda olan bası, hasar gibi erken ve meyelomalazi gibi uzun dönem patolojileri göstermede kullanılmaktadır.

Cerrahi: Tek seviye posterior füzyon yetmezliği olan hastalarda psödoartroz, dekortikasyon ve posterolateral füzyon ile tedavi edilebilir. Pedinkül fiksasyonu

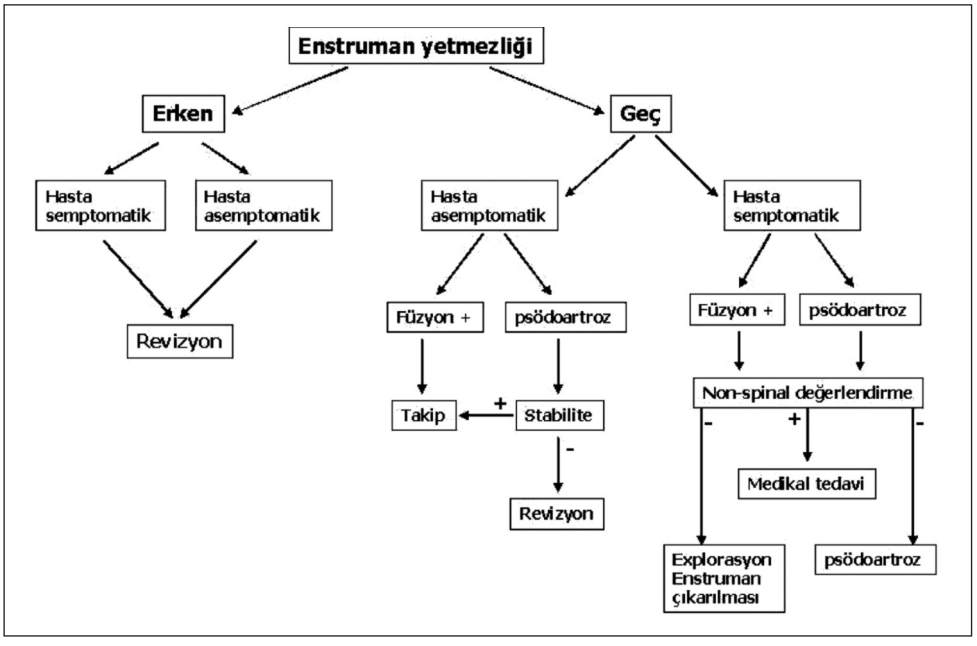

ŞEKİL 1: Revizyon ve Kurtarma Cerrahisi Algoritması.

ile fiksasyon önerilmelidir. İki veya daha fazla seviyeli psödoartrozisi olan hastalarda interbody füzyon yapılması önerilir. Posterior füzyon revizyonunda otograft kullanılmalıdır. Anterior yaklaşımda femoral allograt halkaların otolog kemik ile doldurulması hızlı ve güçlü stabilizasyon sağlar. Anterior füzyon yetmezliğinde posterolateral füzyon önerilir. 360° füzyon yapılmış hastalarda posterior füzyon solid ise enstrümansız anterior interbody füzyon yapılır. Anterior ve posterior psödoartroz varlığında ise her iki füzyon kitlesi de revize edilmelidir. Posteriordan entrümanlı yada enstrümansız otolog kemik greft revizyonu, anteriordan otolog greft doldurulmuş femoral allograft halkalar kullanılmalıdır.

Teknik: Revizyon cerrahisindeki zorluğun temel sebepleri arasında artmış skar dokusu ve normal anatomiden farklılaşmış cerrahi alanın olması, enstürumanların nöral ve kemik dokuya yapmış olduğu bası ve hasar gibi patolojilerin bir kısmının veya hepsinin birlikte olmasından kaynaklanmaktadır. Dikkatli skar diseksiyonu ve preoperatif radyolojik verilerin detaylı incelenmesi, diseksiyonun değişmemiş normal anatomiden bozulmuş anormal anatomiye doğru yapılması komplikasyonları azaltabilir.[14]

KAYNAKLAR

1. Cammisa FP Jr, Girardi FP, Sangani PK. Incidental durutomy in spine surgery. Spine 2000;25:2663-7.
2. Inamasu J, Kim DH, Klugh A. Posterior instrumentation surgery for craniocervical junction instabilities: an update. Neurol Med Chir (Tokyo) 2005;45(9):439-47.
3. Bohlman HH, Emery SE, Goodfellow DB, Jones PK. Robinson anterior discectomy and artrodesis for cervical radiculopathy. J Bone Joint Surg 1993;75A: 1298.
4. Kostuik JP, Connoly PJ, Essess I Suh P. Anterior cervical plate fixation with a titanium hollow screw plate system. Spine 1993;18: 1273.
5. Farey ID, McAfee PC, Davis RF, Long DM. Pseudoartrosis of the cervical spine after anterior artrodesis: treatment with posterior nerve root decompression, stabilization and artrodesis. J Bone Joint Surg 1990;22A:1171.
6. Myers ER, Wilson SE. Biomechanics of osteoporosis and vertebral fracture. Spine (Phila Pa 1976) 1997;22(24 Suppl):25S-31S.
7. Hart RA, Prendergast MA, Roberts WG, Nesbit GM, Barnwell SL. Proximal junctional acute collapse cranial to multi-level lumbar fusion: a cost analysis of prophylactic vertebral augmentation. Spine J 2008;8:875-81.
8. Eck KR, Bridwell KH, Ungacta FF, et al. Complications and results of long adult deformity fusions down to L4, L5, and the sacrum. Spine 2001;26:E182-E192.
9. Lee CK, Langrana NA. Lumbosacral spinal fusion. A biomechanical study. Spine 1984; 9:574-81.

10. Finnegan WJ, Fehlin JM, Marvel JP, Nardini RJ, Rothman RH. Results of surgical intervention in the semptomatic multiply operated back patients. Analysis f 67 cases followed for three to seven years. J Bone Joint Surg 1979;1A:1077.
11. Angevine PD, Bridwell KH. Evaluation and Treatment of Sagittal Plane Instability and Deformity in the Previously Operated Lumbar Spine Seminars in Spine Surgery 2008; 20(1):27-33.
12. Frymoyer JW, Metteri JD, Hanley EN, Kuhlmann D, Howe J. Failed lumbar disc surgery requiring second operation. A long-term follow-up study. Spine 1978;3:7.
13. Jackson RK, Boston DA, Edge AJ. Lateral mass fusion. A retrospective study of a consecutive cases with long term follow-up. Spine 1985;10:828.
14. Vaccaro AR, Mirkovic S, Bauer RD, Garfin SR. Revision Llumbar and cervical degenerative spine surgery-indications and techniques. In: Bridwell KH, DeWald RL, eds. The Textbook of Spinal Surgery. 2nd ed. Vol 2; 1997. p.1457-93.